

İtrakonazol ve Kryoterapi Kombinasyonu ile Tedavi Edilen Bir Kutanöz Leishmaniasis Olgusu

A Case of Cutaneous Leishmaniasis Treated with Combination of Itraconazole and Cryotherapy

Yener Özel*¹, Sinan Özçelik**², İbrahim Çavuş***³, Rana Başara**², Mehmet Ünlü*¹, Ahmet Özbilgin***³

*Balıkesir Üniversitesi Tıp Fakültesi, Tıbbi Mikrobiyoloji Anabilim Dalı, Balıkesir

**Balıkesir Üniversitesi Tıp Fakültesi, Deri ve Zührevi Hastalıklar Anabilim Dalı, Balıkesir

***Manisa Celal Bayar Üniversitesi Tıp Fakültesi, Tıbbi Parazitoloji Anabilim Dalı, Manisa

Öz

Leishmaniasis, kamçılı protozoonlardan olan Leishmania türlerinin neden olduğu, insanlara Phlebotomus cinsi dişi kum sinekleri ile bulaşan paraziter bir hastalıktır. Leishmaniasisin en sık görülen formu kutanöz (KL) formudur. Dünya Sağlık Örgütü dünyada 98 ülkede yaklaşık 12 milyon insanın leishmaniasis ile enfekte olduğunu, 350 milyon kişinin ise risk altında olduğunu bildirmektedir. Her yıl bu rakamlara iki milyon yeni olgunun katıldığı, bu olguların yaklaşık bir buçuk milyonun KL olduğu düşünülmektedir. Özellikle son yıllarda yaşanan siyasi iç karışıklıklara ve savaşlara bağlı olarak endemik bölgelerden ülkemize göç eden mülteciler ya da bu bölgelere belirli süreler için giden vatandaşlarımızın Leishmania ile enfekte olması sonucu ülkemizin endemik olmayan bölgelerinde de KL olguları görülmeye başlanmıştır. Bu makalede, yurt dışı kaynaklı bir KL olgusunun itrakonazol-kryoterapi kombinasyonu ile tedavisini sunmaktayız.

Alındığı tarih / Received:

31.01.2020 / 31.January.2020

Kabul tarihi / Accepted:

19.02.2020 / 19.February.2020

Yayın tarihi / Publication date:

30.09.2020 / 30.September.2020

ORCID Kayıtları

Y. Özel 0000-0001-6618-8251

S. Özçelik 0000-0003-2115-276X

İ. Çavuş 0000-0002-3860-0146

R. Başara 0000-0003-3230-3383

M. Ünlü 0000-0001-8023-2976

A. Özbilgin 0000-0003-3613-8741

✉ yener_ozel@hotmail.com

Atf: Özel Y, Özçelik S, Çavuş İ, Başara R, Ünlü M. İtrakonazol ve kryoterapi kombinasyonu ile tedavi edilen bir kutanöz Leishmaniasis Olgusu. Türk Mikrobiyoloji Cemiyet Derg. 2020;50(3):178-82.

Anahtar kelimeler: İtrakonazol, kryoterapi, kutanöz Leishmaniasis

ABSTRACT

Leishmaniasis is a parasitic disease caused by the flagellate protozoa, Leishmania species, and transmitted by female sandflies (Phlebotomus sp.). The cutaneous form (CL) is the most common form of leishmaniasis. According to World Health Organization, almost 12 million people from 98 countries worldwide are currently infected with leishmaniasis, while 350 million people are at risk. It was reported that 2 million new cases are diagnosed every year, and estimated 1.5 million are CL among them. Recently, due to political conflicts and wars, refugees who migrated from endemic regions to our country or our citizens who have been going to these regions for certain periods of time have been infected with Leishmania and CL cases have begun to be seen in non-endemic areas of our country. In this article, we present an imported case of CL and its itraconazole-cryotherapy treatment.

Keywords: Cryotherapy, cutaneous Leishmaniasis, itraconazole

GİRİŞ

Leishmaniasis, *Phlebotomus* cinsi dişi kum sineklerinin vektörlük yaptığı paraziter bir hastalıktır. Dünyada 98 kum sineği türünün hastalığa vektörlük ettiği ve yaklaşık 70 hayvan türünün parazitin rezervuarı olduğu bildirilmiştir⁽¹⁾. Kutanöz leishmaniasis (KL) en sık görülen klinik formudur. KL kum sineğinin ısırıldığı yerde papül tarzında başlayıp büyüyerek kabuklan-

makta ve ülserleşmektedir. Olguların %90'ından fazlası üç ay ile 18 ay içinde iyileşmektedir. Hastalığın kuluçka dönemi iki haftadan birkaç aya kadar sürmektedir⁽²⁾. Dünya Sağlık Örgütü (DSÖ) dünyada 98 ülkede yaklaşık 12 milyon insanın leishmaniasis ile enfekte olduğunu, 350 milyon kişinin ise risk altında olduğunu bildirmektedir. Her yıl bu rakamlara iki milyon yeni olgunun katıldığı, bu olguların yaklaşık bir buçuk milyonunun KL olduğu düşünülmektedir. KL

olguların % 90'ı Afganistan, Pakistan, Suriye, Suudi Arabistan, Cezayir, İran, Brezilya ve Peru'da görülmektedir⁽³⁾. Leishmaniasis, ülkemizde Şanlıurfa başta olmak üzere Güneydoğu Anadolu, Ege ve Akdeniz bölgesindeki illerimizde sık olarak görülmektedir. Son yıllarda ülkemize olan büyük göçün yanı sıra farklı nedenlerle endemik ülkelere yolculuk eden vatandaşlarımız ile birlikte KL'nin endemik olarak görülmediği bölgelerimizde de olgular görülmeye başlanmıştır⁽⁴⁾.

Bu olgu sunumunda, endemik bölgede görev yapmış ve Balıkesir'e döndükten sonra KL gelişmiş bir ordu mensubuna ait olgu ve tedavisi sunulmuştur.

OLGU

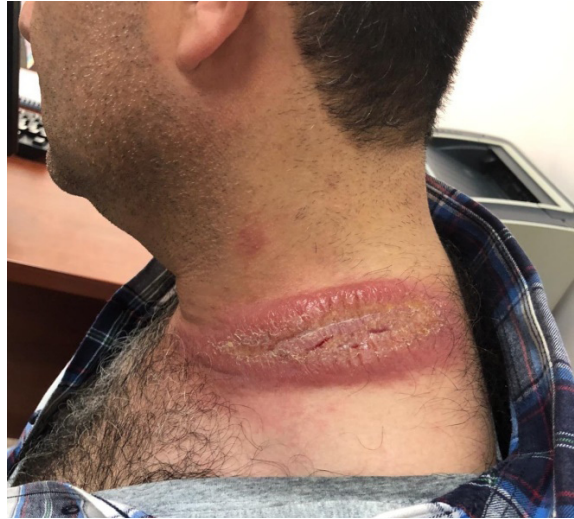Daha önce bilinen bir deri hastalığı olmayan 37 yaşında erkek hasta, 9 ay önce boyun sol yanında sivilce şeklinde başlayıp genişlediği öğrenilen ağrısız, deriden kabarık kızarıklık yakınmasıyla Balıkesir Üniversitesi, Sağlık Uygulama ve Araştırma Hastanesi, Dermatoloji Polikliniği'ne başvurdu. Yakınmasının başlangıcından bir yıl öncesinde Suriye'nin El-Bab kentine yolculuk öyküsü olup bu yerde bir süre yaşadığı öğrenilen hastanın öz ve soygeçmişinde özellik yoktu.

Olgunun dermatolojik muayenesinde boynun sol yanında 3x10 cm boyutlarında morumsu eritemli plak saptandı (Resim 1).

Fizik muayenesi normal olan olgunun periferik lenf nodu muayenesinde palpabl lenf nodu saptanmadı.

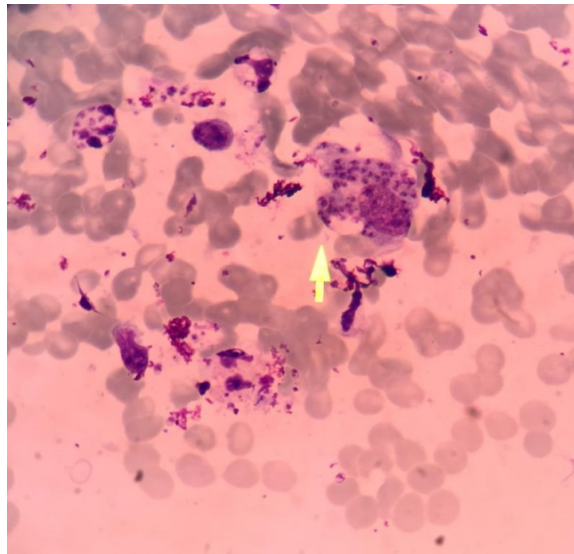
Lezyondan alınan biyopsi örneğinin histopatolojik incelemesinde "epidermiste fokal parakeratoz, düzensiz akantoz, spongioz ile dermiste tüm alanlarda farklı boyutlarda epitelooid histiyositle az sayıda langerhans tipi dev hücrelerden oluşan granülom yapıları ve bu granülomların çevresinde çok sayıda lenfoplasmositer hücre" saptandı.

Laboratuvarımıza KL şüphesiyle gönderilen hastanın boynundaki lezyonun çevresinde bulunan doku %70



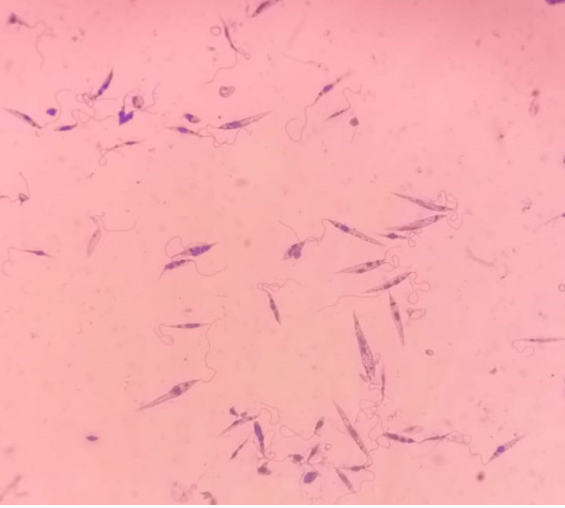
Resim 1. Tedavi öncesi lezyonun görünümü.

alkol ile temizlendi ve kurumaya bırakıldı. Lezyon, baş ve işaret parmağı arasında sıkılarak, sağlam doku sınırından 1 ml'lik insülin enjektörü ile 0.2-0.5 ml serum fizyolojik lezyon içine verilip geri çekilerek aspirasyon sıvısı alındı. Alınan aspirasyon sıvısı NNN besiyerinin sıvı fazı içinde süspansiyon edildi. Besiyeri 26°C'de inkübasyona kaldırıldı. Ayrıca lezyonun sağlam doku sınırından yara kabuğu kaldırılarak bu bölgeden dokundurma yöntemi ile yayma preparatlar hazırlandı ve metil alkol ile saptandı. Giemsa ile boyanan lamalar 100x büyütmede ışık mikroskopunda incelendi ve *Leishmania* spp. amastigotları görülerek KL tanısı kondu (Resim 2).



Resim 2. Yayma preparatlarda görülen amastigot formları.

NNN besiyerinin 24 saat sonra yapılan kontrolünde promastigot formların ürediği gözlemlenmiştir (Resim 3).



Resim 3. NNN besiyerinde üretilen promastigot formlar.

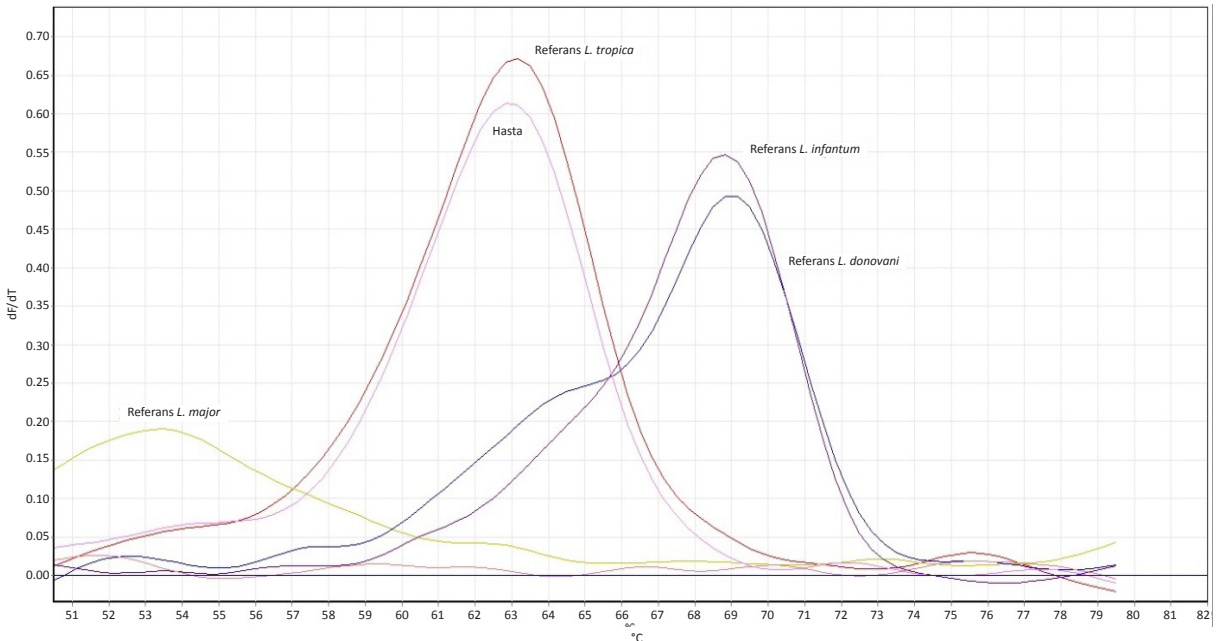
Hastanın lezyonundan alınan aspirasyon sıvısından DNA izolasyonu, High Pure PCR Template Preparation Kit (Roche®, Almanya) kullanılarak üreticinin talimatlarına uygun olarak yapıldı. Elde edilen DNA örneğine, *Leishmania* spp. parazitlerinin SSU rRNA ve 5.8 S rRNA'sını kodlayan genleri ayıran ribozomal internal

transcribed spacer-1 (ITS-1) bölgesine özgü primer ve proplar kullanılarak Polimer Zincir Reaksiyonu (PZR) testi uygulandı^(5,6). Rotor Gene Q (Qiagen, Almanya) cihazı kullanılarak PZR protokolü çalışıldı. Hasta örneğine ait erime eğrisi, dört farklı standart *Leishmania* türüne spesifik erime eğrileri ile karşılaştırılarak etken *Leishmania tropica* olarak tiplendirildi (Şekil 1).

Kutanöz leishmaniasis tanısı konulan olguya beş değerli antimon bileşiği (meglumine antimonate/sodium stibogluconate) tedavisi planlandı. Olgunun kurumumuza başvurduğu dönemde ülkemizdeki tedarik sorunu nedeniyle beş değerli antimon bileşikler temin edilemedi. Bunun üzerine hastaya altı hafta süreyle 400 mg/gün itrakonazol ve iki hafta arayla üç seans şeklinde kriyoterapi kombinasyonu başlandı.

Uygulanan tedavi ile hastanın lezyonu tamamen iyileşti.

Bu olguya ait döküman, Manisa Celal Bayar Üniversitesi Tıp Fakültesi Sağlık Bilimleri Etik Kurulu, 26.11.2018 tarihli hasta onam formu ile kayıt altındadır.



Şekil 1. *Leishmania*'nın türe spesifik erime eğrileri kullanılarak PZR ile tiplendirilmesi.

TARTIŞMA

Kutanöz leishmaniasis, deride uzun süreli nodülo-ülseratif yaralar oluşturmakta ve lezyon tedavi edilemediği durumlarda skar bırakarak iyileşebilmektedir. Hastalık ayrıca Urfa çıbanı, Antep çıbanı, yıl çıbanı, Halep çıbanı, Şark çıbanı, güzellik yarası gibi farklı isimlerle yüzyıllardır ülkemizde tanınmaktadır. Türkiye KL açısından endemik bir ülke olmakla birlikte, özellikle İran ve Suriye gibi sınır komşularında ciddi bir halk sağlığı sorunu olarak önemini korumaya devam etmektedir⁽⁷⁾. İran, Irak, Kolombiya ve en son Suriye’de yaşanan savaşların Leishmaniasis ile yakından ilişkisi bulunmaktadır. Suriye’deki iç savaş, sağlık altyapısının bozulması ve insanların kitlesel olarak yer değiştirmeleri KL olgularının artmasına yol açmıştır^(8,9). Türkiye’de 2013 yılında 2.268 yerli ve 2000’den fazla Suriye kaynaklı KL olgusu rapor edilmiştir⁽¹⁰⁾. Ayrıca Lübnan ve Ürdün’de bulunan mültecilerde de KL olguları sayısında önemli artış görülmüştür^(11,12). Türkiye’ye sığınan yaklaşık üç buçuk milyon mülteci KL dâhil birçok bulaşıcı hastalığın ülkemize taşınmasında risk oluşturmaktadır.

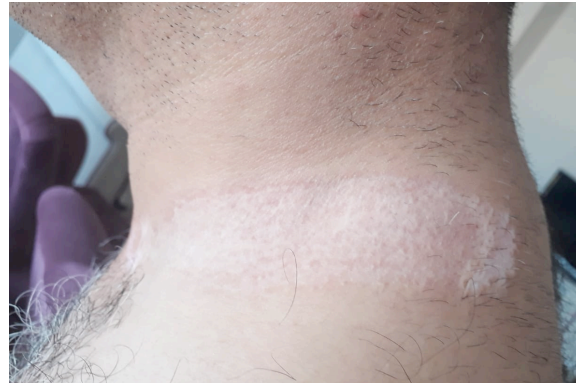Beş değerli antimon bileşikleri yaklaşık 90 yıldır KL tedavisinin temelini oluşturmaktadır⁽¹³⁾. Terapötik olarak eş değerli olan iki adet beş değerli antimon bileşiği vardır. Bunlar meglumine antimonate (Glucantime®) ve sodium stibogluconate’dır (Pentostam®). Bu ilaçlara karşı farklı coğrafik bölgelerde %15’e varan primer direnç oranları bildirilmiştir⁽¹⁴⁾. Tedavinin etkisiz olması sıklıkla bu ilaçların terapötik dozların altında ve yetersiz süre kullanımı ile ilişkilidir. İkinci seçenek olarak, amfoterisin B, miltefosin ve pentamidin kullanılırken, paromomisin, azol türevleri, azitromisin, allopurinol, dapson, çinko sülfat, rifampisin ve fiziksel tedavi yöntemlerinden kriyoterapi de bu ilaçlar ile kombine edilerek kullanılmaktadır⁽¹⁵⁾.

Pektaş ve ark.⁽⁴⁾ tarafından İzmir’den bildirilen bir yurt dışı kaynaklı ve Özbilgin ve ark.⁽¹⁶⁾ tarafından Manisa ilinden bildirilen üç yerli KL olgularında, etken *L. tropica* olarak tanımlanmış ve tüm hastalara dört hafta süreyle haftada iki gün intralezyonel meglumine antimonate (Glucantime®) tedavisi uygulanmıştır.

Tedavi sonunda lezyonlar tam olarak düzelmiştir. Ancak, beş değerli antimon bileşiklerinin tedaviye yanıt vermediği ya da ilacın sağlanmadığı durumlarda itrakonazol alternatif olarak uygulanabilmektedir. Consigli ve ark.⁽¹⁷⁾ tarafından yapılan bir çalışmada, iki KL olgusu itrakonazol ile başarıyla tedavi edilmiştir.

Kutanöz leishmaniasis’de, kriyoterapi kullanımı genellikle eski dünya türlerinin neden olduğu enfeksiyonlar ile sınırlıdır, çünkü bu türlerin oluşturduğu lezyonlarda metastaz riski yoktur ve lenfokutanöz tutulum söz konusu değildir. Kriyoterapi, yakın zamanda başlayan (üç aydan daha kısa süreli), nispeten az ve küçük lezyonları (<3 cm) olan hastalar için uygundur. Bununla birlikte, nodüler lezyonları olan ve sistemik tedavi uygulanamayan kişiler için de kullanılabilir. Kriyoterapinin klinik çalışmalardaki etkinliği %53-100 arasındadır. Kriyoterapi, intralezyonel pentavalent antimoniyallerle birlikte kullanıldığında etkinliği artmaktadır^(18,19).

Bizim olgumuzda da, etken tür *L. tropica* olarak tanımlandı ve beş değerli antimon bileşiği (meglumine antimonate/sodium stibogluconate) tedavisi planlanarak hasta ilaç temini açısından il sağlık müdürlüğüne yönlendirildi. Olgunun kurumumuza başvurduğu dönemde beş değerli antimon bileşiklerinde tedarik sorunu olduğundan ilaç sağlanamadı. Bunun üzerine hasta itrakonazol ve kriyoterapi kombinasyonu ile başarıyla tedavi edildi ve hastanın lezyonu tamamen iyileşti (Resim 4).



Resim 4. Tedavi sonrası lezyonun görünümü.

Sonuç olarak, şüpheli olgularda hastanın endemik bölgelere yolculuk öyküsü olup olmadığı kesinlikle sorgulanmalıdır. Özellikle endemik bölgeden gelen göçmenlerin veya bu bölgelerde görev yapan askeri personelin ya da çalışmak için bu bölgelere giden vatandaşlarımızda görülen şüpheli olgularda KL kesinlikle akılda tutulmalıdır. Bu olguda, KL tedavisinde ilk seçenek olan beş değerli antimon bileşiklerine alternatif olarak itraconazol ve kriyoterapi kombinasyonunun tedavi etkinliği gösterilmiştir. KL enfeksiyonlarında hızlı tanıya yönelik uygun laboratuvar yöntemleri uygulanmalı, bu süreçte laboratuvar ve klinik arasında aktif diyalog kurulmalı ve etkin tedavi uygulanarak enfeksiyon zinciri kırılmalıdır.

KAYNAKLAR

1. Maroli M, Feliciangeli MD, Bichaud L, Charrel RN, Gradoni L. Phlebotomine sandflies and the spreading of leishmaniasis and other diseases of public health concern. *Med Vet Entomol.* 2013;27(2):123-47. <https://doi.org/10.1111/j.1365-2915.2012.01034.x>
2. Harman M. Kutanöz leishmaniasis. *Turk J Dermatol.* 2015;9(4):168-76. <https://doi.org/10.4274/tdd.2880>
3. WHO. Leishmaniasis. World Health Organization. [<https://www.who.int/news-room/fact-sheets/detail/leishmaniasis>] (Erişim tarihi: 15.01.2020).
4. Pektaş B, Aksoy Gökmen A, Kelekçi KH ve ark. Glucantime ile tedavi edilen yurtdışı kaynaklı bir kutanöz Leishmaniasis olgusu. *Turk Hij Den Biyol Derg.* 2014;71(2):89-92. <https://doi.org/10.5505/TurkHijyen.2014.26680>
5. Özensoy Töz S, Çulha G, Yıldız Zeyrek F, et al. A real-time ITS1-PCR based method in the diagnosis and species identification of leishmania parasite from human and dog clinical samples in Turkey. *PLOS Negl Trop Dis.* 2013;7(5):e2205. <https://doi.org/10.1371/journal.pntd.0002205>
6. el Tai NO, Osman OF, El Fari M, Presber W, Schönian G. Genetic heterogeneity of ribosomal internal transcribed spacer in clinical samples of *Leishmania donovani* spotted on filter paper as revealed by singlestrand conformation polymorphisms and sequencing. *Trans R Soc Trop Med Hyg* 2000;94(5):575-9. [https://doi.org/10.1016/S0035-9203\(00\)90093-2](https://doi.org/10.1016/S0035-9203(00)90093-2)
7. WHO. Leishmaniasis: the disease and its epidemiology. World Health Organization. [http://www.who.int/leishmaniasis/disease_epidemiology/en/] (Erişim tarihi: 10.01.2020).
8. Hayani K, Dandashli A, Weisshaar E. Cutaneous leishmaniasis in Syria: clinical features, current status and the effects of war. *Acta Derm Venereol.* 2015;95(1):62-6. <https://doi.org/10.2340/00015555-1988>
9. Du R, Hotez PJ, Al-Salem WS, Acosta-Serrano A. Old World cutaneous leishmaniasis and refugee crises in the Middle East and North Africa. *PLoS Negl Trop Dis.* 2016;10(5):e0004545. <https://doi.org/10.1371/journal.pntd.0004545>
10. TC Sağlık Bakanlığı, Türkiye Halk Sağlığı Kurumu Bulaşıcı Hastalıklar Daire Başkanlığı, 02.01.2014 tarih ve 13588366 sayılı evrak.
11. Alawieh A, Musharrafieh U, Jaber A, Berry A, Ghosn N, Bizri AR. Revisiting leishmaniasis in the time of war: the Syrian conflict and the Lebanese outbreak. *Int J Infect Dis.* 2014;29:115-9. <https://doi.org/10.1016/j.ijid.2014.04.023>
12. Inci R, Ozturk P, Mulayim MK, Ozyurt K, Alatas ET, Inci MF. Effect of the Syrian civil war on prevalence of cutaneous leishmaniasis in Southeastern Anatolia, Turkey. *Med Sci Monit.* 2015;20(21):2100-4. <https://doi.org/10.12659/MSM.893977>
13. David CV, Craft N. Cutaneous and mucocutaneous leishmaniasis. *Dermatol Ther.* 2009;22(6):491-502. <https://doi.org/10.1111/j.1529-8019.2009.01272.x>
14. Lupi O, Bartlett BL, Haugen RN, et al. Tropical dermatology: Tropical diseases caused by protozoa. *J Am Acad Dermatol.* 2009;60(6):897-925. <https://doi.org/10.1016/j.jaad.2009.03.004>
15. Uzun S, Gürel MS, Harman M. Kutanöz layşmanyazis tanı ve tedavi rehberi. [<http://cms.galenos.com.tr/SolvePark/Uploads/files/573ed560a9ec42ed8c04c39ec743e34e.pdf>] (Erişim Tarihi:18.02.2020)
16. Özbilgin A, Yıldırım A, Çavuş İ, Baştemir S. Manisa İli 3 yerli kutanöz leishmaniasis olgusu. *Turk Mikrobiyol Cemiy Derg.* 2015;45(2):103-8. <https://doi.org/10.5222/TMCD.2015.103>
17. Consigli J, Danielo C, Gallerano V, Papa M, Guidi A. Cutaneous leishmaniasis: successful treatment with itraconazole. *Int J Dermatol.* 2006;45(1):46-9. <https://doi.org/10.1111/j.1365-4632.2004.02429.x>
18. Uzun S, Durdu M, Culha G, Allahverdiyev AM, Memisoglu HR. Clinical features, epidemiology, and efficacy and safety of intralesional antimony treatment of cutaneous leishmaniasis: recent experience in Turkey. *J Parasitol.* 2004;90(4):853-9. <https://doi.org/10.1645/GE-185R>
19. Layegh P, Pezeshkpoor F, Soruri AH, Naviafar P, Moghiman T. Efficacy of cryotherapy versus intralesional meglumine antimoniate (glucantime) for treatment of cutaneous leishmaniasis in children. *Am J Trop Med Hyg.* 2009;80(2):172-5. <https://doi.org/10.4269/ajtmh.2009.80.172>