

# Adölesan Kız Çocuklarında Hidrosalpinks: İki Olgu Ne Öğretti?

## *Hydrosalpinx in Adolescent Girls: What Did Two Cases Teach?*

Ahmet Hikmet Şahin <sup>®</sup>

Balıkesir Üniversitesi Tıp Fakültesi Çocuk Cerrahisi Anabilim Dalı, Balıkesir, Türkiye

### Öz

*Hidrosalpinks; fallop tüplerinin tıkanmasına bağlı olarak tüpün sıvı ile dolu duruma gelmesidir. Genellikle cinsel aktif çağdaki kadınlarda enfeksiyon sonrasında fallop tüplerinin tıkanması ile oluşur. Uzun fallop tüplerinin torsiyonu sonrasında ikincil olarak da oluşabilir. Bu makalede, iki adölesan olgu nedeni ile hidrosalpinks dikkat çekilmesi amaçlanmıştır.*

*Birinci olgu; karın ağrısı ve kusma yakınmasıyla getirilen 13 yaşındaki adölesanda alt batin man-yetik rezonans görüntülemesinde sağ adneksiyal lodja 38x51x76 mm boyutlarında kistik lezyon saptandı. Abdominal eksplorasyonda sağ tubal torsiyon (180 derece) ve sağ hidrosalpinks saptandı. Tuba detorsiyone edildi ve hidrosalpinks marsupializasyon uygulandı.*

*İkinci olgu; karın ağrısı ve karında ele gelen kitle yakınması olan 16 yaşındaki kız ergende yapılan batin ve pelvik ultrasonografisinde 24x12x35 cm boyutlarında, intraperitoneal izlenimi veren kistik lezyon saptandı. Abdominal eksplorasyonda; tüm batını dolduran sağ hidrosalpinks saptandı. Tubal eksizyon ile tüm hidrosalpinks eksize edildi.*

*Adölesan kız çocuklarında hidrosalpinks çok nadirdir ve basit yumurtalık kisti olarak yanlış teşhis edilebilir. Alt karın ağrılarında hidrosalpinks de olabileceği düşünülmelidir. Olgular, ileride olası fertilitite sorunlarını önlemek açısından dikkatle irdelenmeli, uygun tedavi modalitesi belirlenirken tubal yapışıklık gelişiminin önlenmesi hedeflenmeli ve olası sorunlar hakkında adölesan/ergen ve ebeveynlerle ayrıntılı olarak bilgilendirilmelidir.*

**Anahtar kelimeler:** Hidrosalpinks, adölesan kız, çocuk, infertilite

### ABSTRACT

*Hydrosalpinx is the fallopian tubes getting filled with fluid due to their blockage. It usually occurs with obstruction of fallopian tubes after infection in women of sexually active age. The aim of this article is to draw attention to hydrosalpinx in adolescent girls because of two adolescent cases.*

*First case; a cystic lesion of 38x51x76 mm in the right adnexal region was detected in the lower abdominal magnetic resonance imaging of a 13-year-old girl who presented with the complaint of abdominal pain and vomiting. Right tubal torsion and hydrosalpinx were detected during abdominal exploration. The tube was detorsioned and marsupialization was applied to the hydrosalpinx.*

*Second case; a cystic lesion with dimensions of 24x12x35 cm was detected in the abdominal ultrasonography of a 16-year-old girl who presented with the complaint of abdominal pain and a palpable mass. On abdominal exploration, a right hydrosalpinx filling the entire abdomen was detected. Tubal excision was performed. Both cases have not been undergone any intraabdominal surgery previously.*

*Hydrosalpinx is very rare in adolescent girls. Hydrosalpinx also should be considered in lower abdominal pain. Cases should be examined in terms of preventing infertility problems in future carefully, development of adhesion should be curtailed and parents should be informed in detail.*

**Keywords:** Hydrosalpinx, adolescent girl, child, infertility

### Giriş

Hidrosalpinks; overler ve uterus arasındaki bağlantıyı sağlayan, ovumu uterusu ulaştırılan yol olarak tanımlanan fallop tüplerinin tıkanmasına bağlı olarak tüpün sıvı ile dolu duruma gelmesidir <sup>(1,2)</sup>. Genellikle cinsel aktif

çağdaki kadınlarda enfeksiyon sonrasında fallop tüplerinin tıkanması ile oluşur ve semptom vermeyebilir <sup>(2,3)</sup>.

Hiçbir semptom vermeden kişinin hayatını olumsuz etkilemeden var olabilir. Ancak, fertilitite ile ilgili sorunlar ortaya çıktığında, yapılan araştırmalarda,

Received/Geliş: 28.08.2020  
Accepted/Kabul: 03.12.2020  
Publication date: 21.04.2021

Cite as: Şahin AH. Adölesan kız çocuklarında hidrosalpinks: İki olgu ne öğretti? Çoc. Cer. Derg. 2021;35(1):45-8.

**Ahmet Hikmet Şahin**  
Balıkesir Üniversitesi Tıp Fakültesi  
Çocuk Cerrahisi Anabilim Dalı,  
Balıkesir, Türkiye  
✉ drhikmet.sahin@gmail.com  
ORCID: 0000-0002-9134-9800

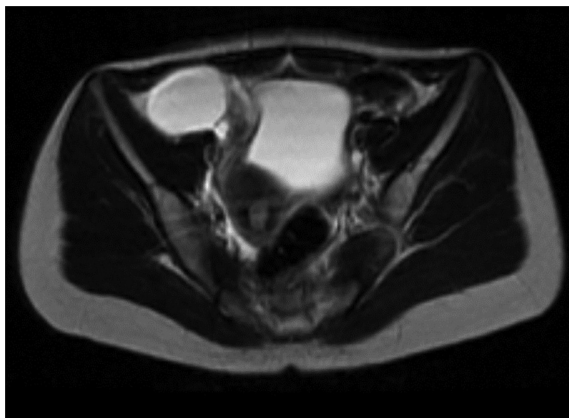
fallop tüplerindeki tıkanıklık saptanınca, hidrosalpinksin klinik önemi ortaya çıkar<sup>(4)</sup>.

Hidrosalpink, her zaman cinsel aktif kadınlarda ve pelvik inflamatuvar hastalık (PIH) sonrası ya da tüberküloz peritonit sonrası gelişebilir<sup>(2,5-8)</sup>. Bazı durumlarda uzun fallop tüplerinin torsiyonu sonrasında ikincil olarak da oluşabilir; özellikle çocuklarda, adölesan ve ergenlerde bu anatomik bozukluk olasılığı daha ön plandadır. Bu makalede, iki adölesan kız olgu nedeni ile hidrosalpinkse dikkat çekilmesi amaçlanmıştır.

### Olgu 1

On üç yaşında kız çocuğu acil servise karın ağrısı ve kusma yakınması ile getirildi. Anamnezinde önceden geçirilmiş intraabdominal cerrahi girişim saptanmamıştır. Batın ve pelvik ultrasonografisinde (US); mesane anteriorunda, olasılıkla sağ over lojunda, 63x31 mm boyutlarında bir adet kalın septa içeren kistik lezyon saptandı. Alt batın manyetik rezonans görüntüleme (MRI) ise sağ adneksiyal lojda 38x51x76 mm boyutlarında kistik lezyon saptandı ve sağ ovarian kist olabileceği raporlandı (Şekil 1). Sağ alt kadrana uyan transvers kesi ile yapılan abdominal eksplorasyonda; 180 derecelik sağ tubal torsiyon ve sağ hidrosalpink saptandı. Tuba detorsiyone edildi ve hidrosalpinkse marsupializasyon uygulandı. Marsupializasyon işleminde, 4/0 poliglaktin ile tek tek 8 sütür ile uygulandı. Over ve tuba kaybı önlemedi.

Bilgilendirme ve onam alındıktan sonra cerrahi işlem uygulandı. Ameliyat bulguları, erken ve geç olası komplikasyonları ve ileri dönemdeki olası fertilitite

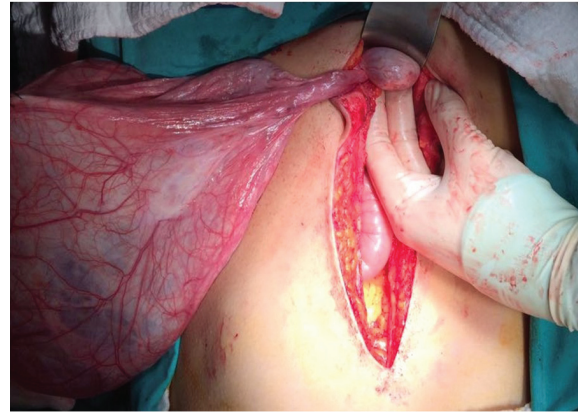


Şekil 1. Olgu 1 alt batın MRI görüntüleme.

sorunları açısından hasta ve aile yeniden bilgilendirildi. Olgu postoperatif sorun yaşanmadan, şifa ile taburcu edildi. İki yıllık poliklinik takipleri sorunsuz devam etmektedir.

### Olgu 2

On altı yaşında adölesan kız, karın ağrısı ve karında ele gelen kitle yakınması ile polikliniğe başvurdu. Ailesel hemofili öyküsü vardı, geçirilmiş intraabdominal cerrahi girişim öyküsü yoktu. Batın ve pelvik ultrasonografisinde orta hat boyunca devam eden pelvise uzanımı izlenen, içerisinde milimetrik internal ekojenitelerinin bulunduğu, hafif yoğun içerikli, 24x12x35 cm boyutlarında, intraperitoneal izlenimi veren kistik lezyon saptandı, mezenterik kist olabileceği raporlandı. Batın bilgisayarlı tomografisinde (BT) batın içini tamamen dolduran, 20x30 cm boyutlarında, ince duvarlı, septasyon ve nodül içermeyen, seröz içerikli kistik lezyon saptandı, mezenterik kist ile uyumlu olabileceği raporlandı.



Şekil 2. Olgu 2 operasyon görüntüsü.

Ailesel hemofili öyküsü nedeniyle çocuk hematoloji konsültasyonu yapıldı, preoperatif taze donmuş plazma verilmesi önerildi.

Alt pubik pliye uyan transvers (phannenstiel) kesiyle yapılan abdominal eksplorasyonda; tüm batını dolduran kistik lezyonun sağ hidrosalpink olduğu saptandı. Sağ ve sol over, uterus ve sol tuba uterusu görünümü yaşı ile uyumlu idi. Hidrosalpink içeriği boşaltılarak, kitle 10 cm'lik insizyondan batın dışına çıkarılabildi. Fimbrialar ve tubal lümen ayırt edilemedi. Sağ tubal eksizyon ile tüm hidrosalpink eksize edildi.

Bilgilendirme ve yazılı onam alındıktan sonra cerrahi işlem uygulanmıştı; ameliyat bulguları, erken ve geç olası komplikasyonları ve ileri dönemdeki olası fertilité sorunları açısından hasta ve aile yeniden bilgilendirildi. Postoperatif ikinci günde hasta beslenmeye başlandı ve beşinci günde şifa ile taburcu edildi. Histopatolojik değerlendirmede; sağ hidrosalpinksde inflamatuvar değişiklikler olduğu raporlandı. Olgu postoperatif sorun yaşamadan, şifa ile taburcu edildi. Olgunun 3 yıllık poliklinik takipleri sorunsuzdur.

### Tartışma

Hidrosalpinks, fallop tüpünün distal kısmının kapanması nedeniyle tüpün içinin sıvı dolması durumudur<sup>(1,8)</sup>. Fallop tüplerinin tıkanması cinsel aktif kadınlarda, PİH sonrası sık görülen bir sekeldir<sup>(3)</sup>. Özellikle, cinsel yolla bulaşan hastalık (gonore, klamidia vb.) geçiren, vaginal duş uygulaması yapmak zorunda kalan ve çok partnerli kadınlarda, PİH riski yüksek olduğu için, tubal tıkanıklık ve hidrosalpinks gelişme olasılığı, normal popülasyondan yüksektir. Pelvik inflamatuvar hastalık sonrası gelişen hidrosalpinkslerde; medikal tedavi ile gerilemeyen olgularda ayrıca tüberküloz hidrosalpinksin de dışlanması gereklidir<sup>(5-7)</sup>. Abdominal tüberküloz, kadınlarda hidrosalpinks sıklıkla neden olabilmektedir<sup>(5-8)</sup>.

Hidrosalpinks ve tubal tıkanıklıklar genellikle çocuk sahibi olmada sıkıntı yaşandığında yapılan değerlendirmelerde saptanır ve cerrahi olarak tedavi edilir<sup>(8)</sup>. Bu gibi olguların *In Vitro Fertilizasyon* (IVF) açısından da riskli olduğu, gebe kalma sorunlarının devam ettiği bildirilmiştir<sup>(9)</sup>. Çocukluk çağındaki kız çocuklarında alt batin ağrısı, genellikle ovülasyon ve menstruasyona bağlı olarak görülür. Hidrosalpinks olgularında da, başvuru yakınması aynı olsa da, çocukluk çağında nadir görülür<sup>(3,10)</sup>. Ancak, pelvik ağrı ile müracaat eden adölesanlarda ayırıcı tanıda hidrosalpinks olasılığı da akılda tutulmalıdır.

Adölesan çağıdaki kız çocuklarında ise PİH gelişimi, seksüel aktivite olmaması nedeniyle vaginal bulaş olasılığı az olduğu için oranla daha azdır<sup>(3)</sup>. Ancak, tubal tıkanmalar, bu yaş grubunda, daha çok, apandisit ve invaginasyon gibi geçirilmiş intestinal inflamatuvar sorunlar ve bunların tedavisi sonrası gelişen intraabdominal inflamasyona ve yapışıklıklara bağlı

olur<sup>(3)</sup>. Bu olgularda, gerek bridlerin fallop tüplerine yapışmaları, gerekse tüplerin iç yapılarında gelişen inflamasyona bağlı olarak tıkanmaları olasıdır<sup>(3)</sup>. Bildirilen her iki olgumuzda, önceden geçirilmiş intraabdominal cerrahi girişim öyküsü yoktu.

Hidrosalpinks nadir de olsa sağ üst pol üreterosel, sol üst pol ektopik ureter ile çift toplayıcı üreter sistem ve vaginal septa ile bikornu uterus anomalisi gibi genitoüriner anomaliler eşlik edebilir<sup>(2,8)</sup>. Persistan kloaka, Wunderlich sendromu gibi kompleks genitoüriner malformasyonlu kızlarda adölesan dönemde gelişebilecek hidrosalpinks olasılığı dikkate alınmalıdır. Olgularımızda herhangi bir üreter sistem anomalisi saptanmamıştır.

Hidrosalpinks, kural olmamakla birlikte, sıklıkla sağ tarafta görülür<sup>(8)</sup>. En sık yakınma, karın ağrısı ve kusma olduğu için, tipik bir akut batin tablosu olarak değerlendirilmesi olasıdır. Başvuru nedeni ve yakınmanın lokalizasyonuna, lökosit yüksekliği de eklendiğinde akut apandisit ile karıştırılmaktadır<sup>(8,11)</sup>. Her iki olgumuzda da sağ hidrosalpinks gelişmişti, ancak ön tanılarımız over kisti ve mesenter kisti şeklindeydi.

Tanının doğru konulması hastanın ileriki yaşlarda fallop tüplerinin tıkanıklığına veya torsiyonuna bağlı infertilite sorunu yaşamasını önleyebilir. Fallop tüpleri normalde görüntüleme teknikleri ile görülmez. Hidrosalpinks ise fallop tüpleri tipik olarak US'de veya MRI'da içi sıvı dolu "C" veya "S" harfi şeklinde görülür<sup>(2,8)</sup>.

Hidrosalpinksin tedavisine yönelik farklı yaklaşımlar bulunmaktadır<sup>(9)</sup>. Bazı olgularda, hidrosalpinks perkütan US eşliğinde ponksiyon ile boşaltılmış, ancak kısa sürede sıvının yine topladığı bildirilmiştir<sup>(2,12)</sup>. Günümüzde hidrosalpinksin en güvenilir tedavisinin laparoskopik salpinjektomi olduğu bildirilmektedir<sup>(8,9)</sup>. Tedavide önemli olan, fallop tüplerini korumak, peritoniti önlemek ve gelişebilecek infertiliteye engel olmaktır. Torsiyon varlığında, torsiyonu düzeltmek ve gerekli manüplasyonlar ile tubayı koruyucu davranmak esastır. Olgularımızdan birinde tuba korunabilmiş olmasına rağmen, diğerinde kistin dev boyutlarda olması ve lümenin tamamen kapalı olması nedeniyle eksize edilmesi gerekmiştir.

## Sonuç

Adölesan kız çocuklarında hidrosalpinks çok nadirdir ve basit yumurtalık kisti olarak yanlış teşhis edilebilir. Olgularımızdan öğrenilenler özetlenecek olursa:

- Hidrosalpinks cinsel aktif olmayan kızlarda da gelişebilir.
- Alt batin bulguları ile gelen kız çocuklarında hidrosalpinks olabileceği de akla getirilmelidir.
- Hidrosalpinks tedavisinde tuba koruyucu cerrahi yapılmalıdır.
- Perfore apandisit tedavisinde tubal yapışıklık gelişmemesi için gerekli özen gösterilmelidir.
- Kız çocuklarında gelişen hidrosalpinksin fertilitte sorunlarına neden olabileceği konusunda aileler bilgilendirilmelidir.

Sonuç olarak, kız çocuklarında özellikle adölesan çağda gelişen intraabdominal sorunların, gelecekteki fertilitte sorunları açısından dikkatli irdelenmesi ve yapışıklık gelişimini önlemek için her türlü önlemin alınması gereklidir.

**Çıkar Çatışması:** Yoktur.

**Hasta Onamı:** Yazılı olarak alınmıştır.

**Conflict of Interest:** None.

**Informed Consent:** It was received in writing.

## Kaynaklar

1. Takeda M, Miyatake T, Tanaka A, Kanao S, Miyoshi A. Rare hydrosalpinx in a sexually inactive adolescent successfully treated with laparoscopy. *Gynecology and Minimally Invasive Therapy*. 2017;6:76-8.
2. Evisa Zhapa WRMC. Hydrosalpinx in a patient with complex genitourinary malformation. *Journal of Pediatric Surgery*. 2010;45:2265-8.
3. Merlini L, Anooshiravani M, Peiry B, Scala GL, Hanquinet S. Bilateral hydrosalpinx in adolescent girls with Hirschsprung's disease: Association of two rare conditions. *AJR*. 2008;190:W278-82.
4. Aboulghar Mm, Mansour R. Spontaneous intrauterine pregnancy following salpingectomy for a unilateral hydrosalpinx. *Human Reproduction*. 2002;17(4):1099-100.
5. Grace GA, Devaleenal DB, Natrajan M. Genital tuberculosis in females. *Indian J Med Res*. 2017;45(4):425-36.
6. Sharma JB, Sharma E, Sharma S, Dharmendra S. Female genital tuberculosis: Revisited. *Indian J Med Res*. 2018;148(Suppl):S71-S83.
7. Gupta N, Sharma JB, Mittal S, Singh N, Misra R, Kukreja M. Genital tuberculosis in Indian infertility patients. *Int J Gynaecol Obstet*. 2007;97(2):135-8.
8. Boukaidi SA, Delotte J, Steyaert H, Valla JS, Sattonet C, Bouaziz J, et al. Thirteen cases of isolated tubal torsions associated with hydrosalpinx in children and adolescents, proposal for conservative management: retrospective review and literature survey. *Journal of Pediatric Surgery*. 2011;46:1425-31.
9. González JL, Castillo JER, Toro EP, Nieto MIR, Castelo-Branco C, Berral JEA. Essure a novel option for the treatment of hydrosalpinx: a case series and literature review. *Gynecol Endocrinol*. 2016;32(2):166-70.
10. Pinkert M, Klein Z, Tepper R, Beyth Y. Hydrosalpinx with adnexal torsion in an adolescent virgin patient-A Diagnostic dilemma: Case report and review of the literature. *J Pediatr Adolesc Gynecol*. 2006;19:297-9.
11. Niyogi A, Dalton J, Clarke S, StaVord M. Recurrent unilateral hydrosalpinx: a rare complication of acute perforated appendicitis. *Arch Gynecol Obstet*. 2009;208:835-8.
12. Fouda UM, Sayed AM, Abdelmoty HI, Elsetohy KA. Ultrasound guided aspiration of hydrosalpinx fluid versus salpingectomy in the management of patients with ultrasound visible hydrosalpinx undergoing IVF-ET: a randomized controlled trial. *BMC Women's Health*. 2015;15-21.